NVVA 16 april 2008

Klinische Arbeidsgeneeskunde: longaandoeningen

Dr. Jos Rooyackers

Nederlands Kenniscentrum Arbeid en Longaandoeningen

www.nkal.nl

UMC Utrecht Divisie Hart & Longen UMCU IRAS/UU

Klinische arbeidsgeneeskunde

arbeidshygiëne - arbeids- en bedrijfsgeneeskunde - longziekten

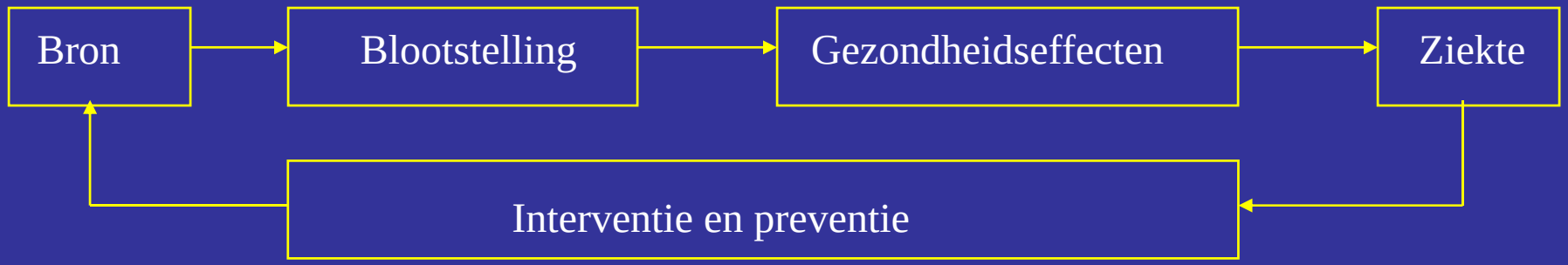

Rooyackers, NTvG 2006; 150:1238

Arbeidsgerelateerde longaandoeningen

Onderzoek naar de relatie met het werk

Individueel niveau:

- werknemer met arbeidsgerelateerde klachten
- werknemer met een longaandoening

Uitkomst:

- interventie: beheersmaatregelen
- individueel advies
  behandeling, persoonlijke beschermingsmiddelen, reïntegratie
- opschalen naar groepsniveau (preventie)

Arbeidsgerelateerde longaandoeningen

Onderzoek naar de relatie met het werk

Populatie-niveau:

- meerdere werknemers met klachten: prevalentie
- bij (verdenking op) beroepsgerelateerde aandoening: *case finding*
- mechanisme

Uitkomst:

- interventie: beheersmaatregelen en monitoring
- *gericht* PAGO/ Periodiek Medisch Onderzoek (PMO)
- gezondheidsbewakingssysteem

Arbeidsgerelateerde longaandoeningen

Onderzoek naar de relatie met het werk

Werkwijze bij individuele werknemers/patiënten

1. Stel de diagnose
2. Onderzoek de relatie met het werk
3. Blootstellingonderzoek: (oorzakelijk) agens
4. Specifieke testen (reactie op specifiek agens)

Nicholson. Evidence based guidelines. Occup Environ Med 2005; 62: 290
NVAB richtlijn Astma en COPD, 2003

Blootstelling aan schimmels in de werkomgeving

Extrinsieke Allergische Alveolitis (EAA)

Hypersensitivity Pneumonitis (HP)

De waarde van werkplekonderzoek en serologie

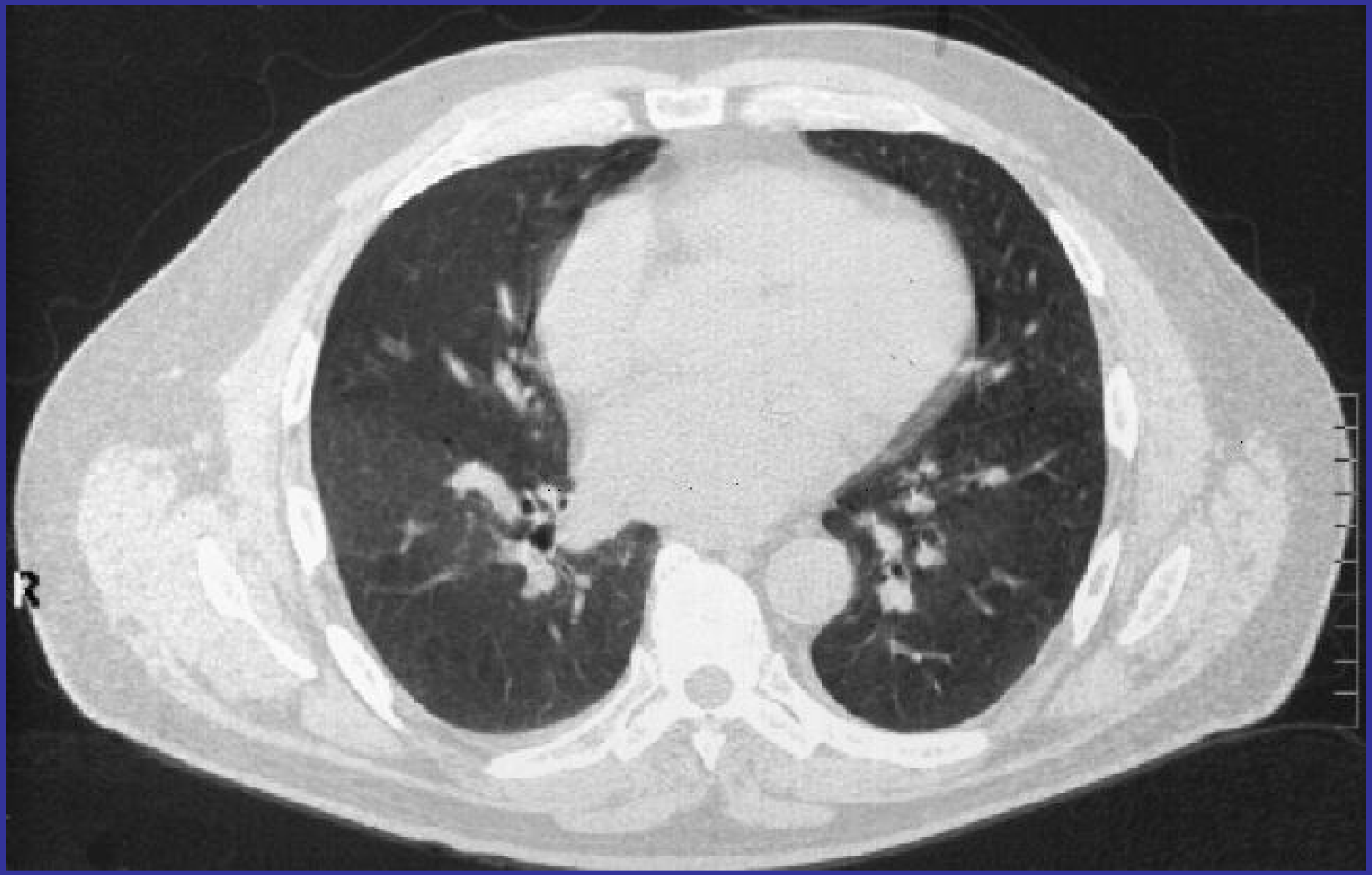
R

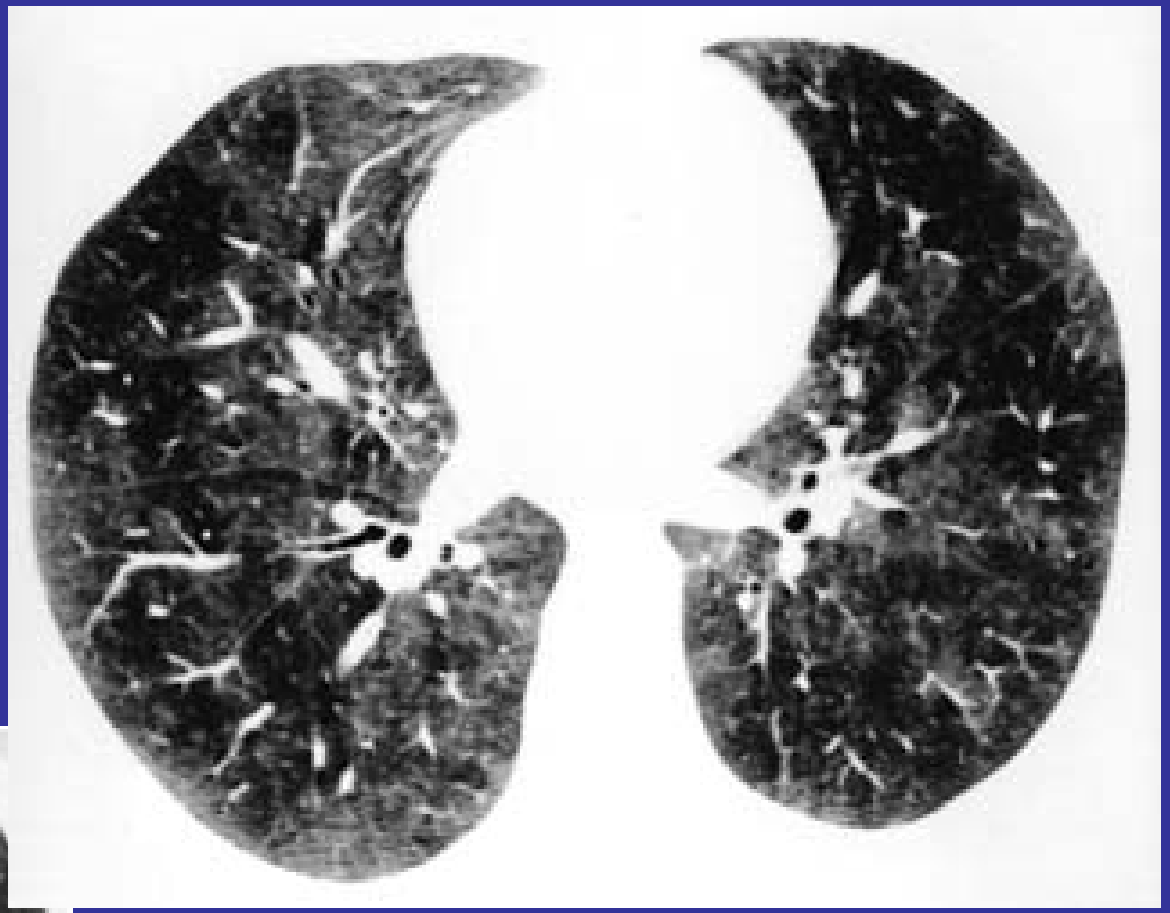

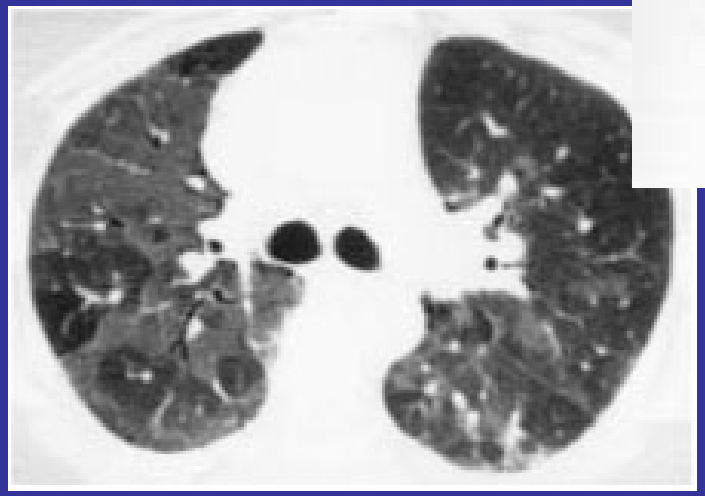

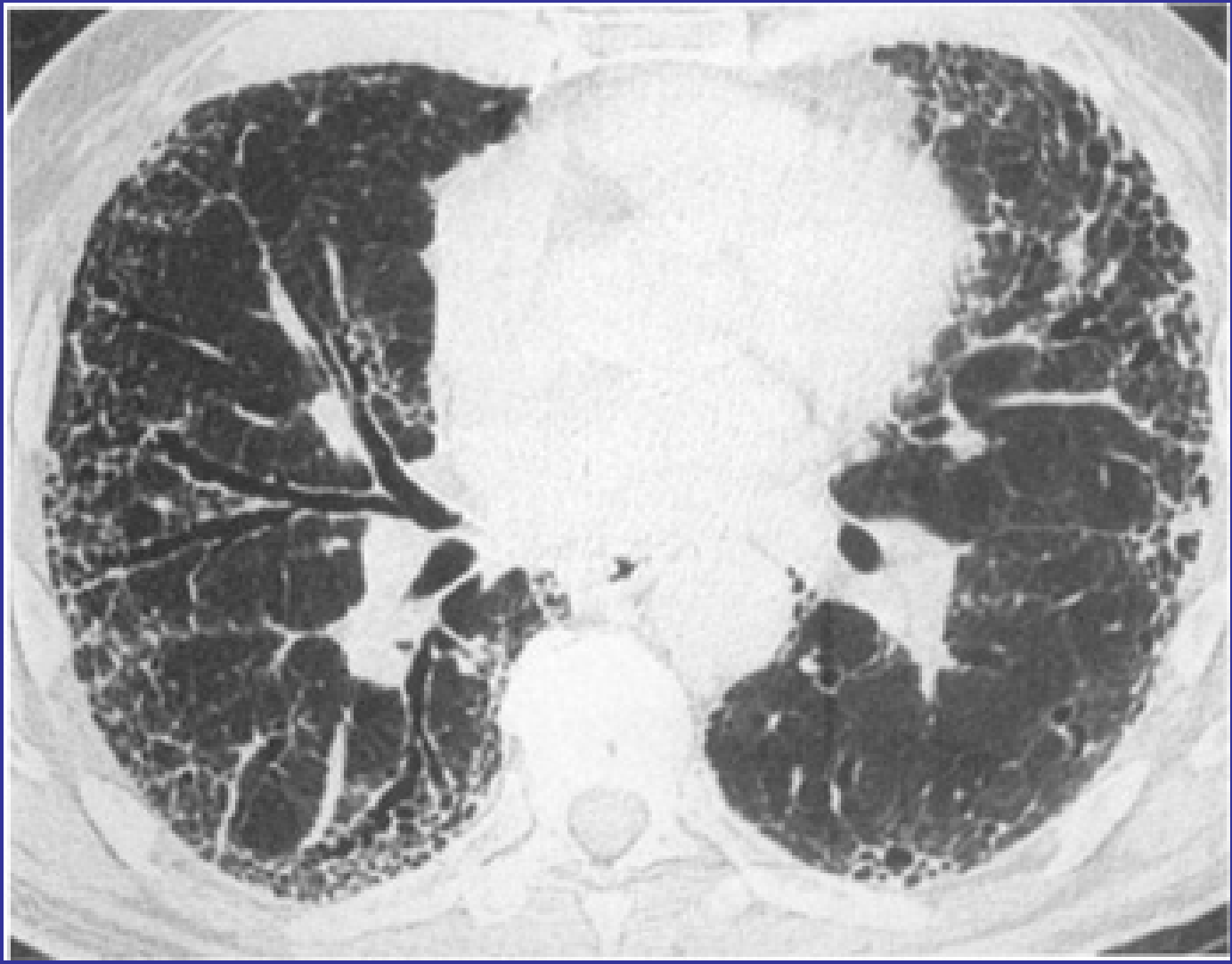

Extrinsieke Allergische Alveolitis

- allergische reactie (type III: IGG, IGM en IGA)

- op meestal organisch materiaal
  schimmels, thermofiele actinomyceten

-duivenmelkerlong, boerenlong, champignonkwekerlong

- veel vaker bij niet-rokers

Acute vorm
- kortademigheid, hoesten, rillerig, spierpijn, koorts
- start 2-9 uur na blootstelling, herstel na 12-72 uur

Subacute vorm

Chronische vorm: *longfibrose*

Extrinsieke allergische alveolitis

casus

- Man, 40 jaar, werknemer tomatenkwekerij (kassen)
- Sinds 3 jaar toename moeheid, dyspnoe en hoesten
- Geen koorts, geen relatie met het werk
- 2005, longarts: EAA

  Serologie: pos. Precipitines Aspergillus fum., duif
- 2006: geen verbetering, geen oorzaak,

  relatie met het werk? Verwijzing NKAL

Casus EAA - tomatenkwekerij

Sinds 12,5 jaar werkzaam;

Sinds 10 jaar klachten
In 2005 verzuim:
minder klachten

Tomaat: Cedrico
op substraatmat (steenwol; injectie)

Bladeren blijven liggen tot schoonmaak in nov.

Bestrijding: chemisch en biologisch

Casus EAA - werkplekonderzoek

Expositiebron	**Agentia**	**Blootstellings relevantie**
Bladafval	*Penicillium Olsonii*	++
Veegmonster substraatmat	*Penicillium Olsonii*	
Materiaal uit substraatmatten	Steenwol	-
Chemische bestrijding	Divers	+/-
Biol. bestrijding	Roofwants en sluipwesp	+/-

Casus EAA - werkplekonderzoek

Serologie

- Panel (i.s.m. CBS en Dalphin/Reboux):
  sterk positieve reacties (2-3 lijnen)voor oa:

  Absidia cor., Eurotium, Asp. fum., Stachybotrys, en oa Penic. olsonii

- Conclusie: EAA, arbeidsgerelateerd.

Beroepslongaandoening

Opbouw bewijs

- Diagnose

- Aantonen blootstelling: agens op werkplek
  agens in weefsel

- Specifieke reactie op agens: allergologisch
  immunologisch
  cytologisch

Extrinsieke allergische alveolitis

casus

Male, 53 yrs

- Hypersensitivity pneumonitis (lung biopsy) with active disease (alveolitis, lymphocytes in BAL)

- He is director of a plant in the food industry
- Lives in an old farm, behind the dike of the river Waal
- Flood water in the cellar is common
- Large stable for his horses
- Barn for potatoes, hay and straw
- At all these places molds are visible

Casus EAA - woonomgeving

Wat is de oorzaak?

Welke maatregelen te nemen:

Renoveren? Verhuizen?

Casus EAA- woonomgeving

Potential allergen after exposure assessment	*Tested in France*
Cladosporium spp	1 line positive
Cladosporium sphaerospermum	1 line positive
Aspergillus fum.	1 line positive
Asp. niger en clavatus	1 line positive
Eurotium cf. herbariorum	1 line positive
Penicillium brevicopactum	1 line positive
Absidia cf. corymbifera	1 line positive
Sporobolomyces	1 line positive
Stachybotrys chartatrum	-

Casus EAA- woonomgeving

Conclusie

- Achtergondblootstelling

  Reboux, Am J Respir Crit Care Med 2001; 163:1534

- Geen causaal agens aangetoond
- Diagnose correct?
- Kan blijven wonen

Conclusie

Het opsporen van de oorzaak van EAA is waardevol:

voor het ziektebeloop

voor het werk

voor thuis

Vereist samenwerking tussen disciplines

Is arbeidsintensief

Vragen

Vragen

1) Betrouwbaarheid van veegmonsters?

2) Beschikbaarheid en betrouwbaarheid van serologie?

2) Wanneer is een causaal verband aannemelijk of bewezen?

3) Hoe ver moet je gaan om de oorzaak op te sporen ?
De zorgverzekeraar betaalt de kosten niet.

Arbeidsgerelateerde longaandoeningen

arbeidshygiëne - arbeids- en bedrijfsgeneeskunde - longziekten

Epidemiologie - Geneeskunde

UMC Utrecht

HLCU
HART LONG CENTRUM UTRECHT

Mesos
MEDISCH CENTRUM

Nederlands Kenniscentrum Arbeid en Longaandoeningen

NKAL Dr. Jos Rooyackers, *longarts*
Drs. Frits van Rooy, drs Erik Stigter, *bedrijfsartsen*
Dr. ir. Remko Houba, ing. Vanessa Zaat, *arbeidshygiënisten*
Ing. Mischa Zengeni, *longfunctie-analist, milieukundige*

IRAS Prof. Dr ir. D.J.J. Heederik
HLCU Prof. Dr. J.W.J Lammers

Mesos MC J. van der Zeijden cs

Universiteit Utrecht

Institute for Risk Assessment Sciences